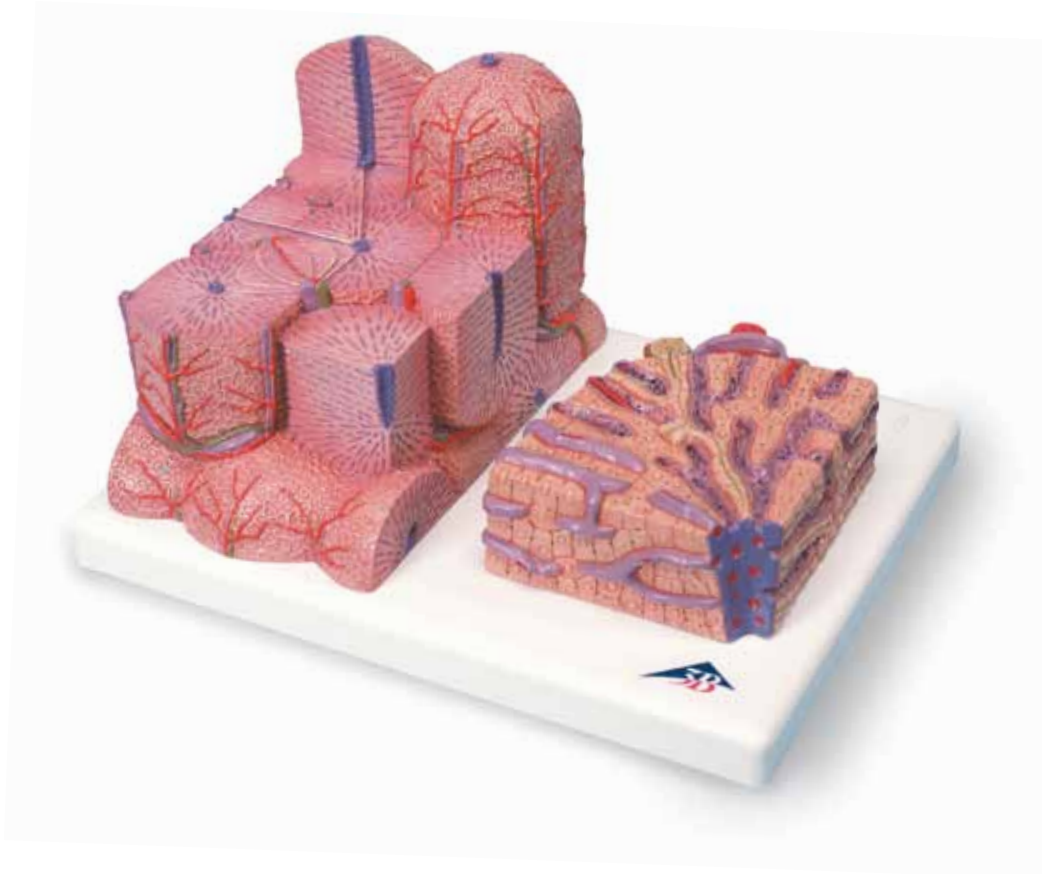




*...going one step further*




**K24**

(1000312)



**Latin**

- 1 Vena centralis
- 2 Lobulus portalis
- 3 Canalis portalis
- 4 Acinus hepatis
- 5 Zona 1
- 6 Zona 2
- 7 Zona 3
- 8 Lobulus hepatis
- 9 Ductus interlobularis bilifer
- 10 Arteria interlobularis
- 11 Vena interlobularis
- 12 Cell of Kupffer
- 13 Hepaticocytus
- 14 Terminal bile duct (Herring's canal)
- 15 Vasa sinusoidea
- 16 Canaliculi biliferi




# 3B MICROanatomy™ Liver

English

This 2-part model shows a highly magnified diagrammatic view of a section of the liver. It illustrates the structure of the functional and structural components of the liver in two different enlargements. The left part of the model shows a section of the liver that comprises several liver lobules. The important morphological and functional regions are depicted on various levels: The central vein is at the center of the classic liver lobule. Located at the center of the portal liver lobule is the portal canal with the interlobular artery and vein and an interlobular bile duct (hepatic triad, Glisson's triad). The liver acinus consists of three zones and its axis is defined by one side branch each of the interlobular artery and of the interlobular vein. The right part of the model is a highly magnified view of the sectioned liver lobule on the left.

- 1 Central vein
- 2 Portal liver lobule
- 3 Portal canal
- 4 Liver acinus
- 5 Zone 1
- 6 Zone 2
- 7 Zone 3
- 8 Classic liver lobule
- 9 Interlobular bile duct
- 10 Interlobular artery
- 11 Interlobular vein
- 12 Cell of Kupffer
- 13 Hepatocyte
- 14 Terminal bile duct (Herring's canal)
- 15 Liver sinusoids
- 16 Bile canaliculi



Das 2-teilige Modell zeigt einen schematisch dargestellten Ausschnitt der Leber in starker Vergrößerung. Es dient der Veranschaulichung des Aufbaus der Funktions- und Baueinheiten der Leber in zwei unterschiedlichen Vergrößerungen.

Der linke Modellteil stellt einen Leberausschnitt dar, der mehrere Leberläppchen umfasst. Die morphologisch und funktionell wichtigen Regionen wurden in verschiedenen Abstufungen herausgearbeitet: Die Zentralvene ist das Zentrum des Zentralvenen-Leberläppchens (klassisches Leberläppchen). Im Mittelpunkt des Portalvenenläppchens steht das periportale Feld mit der A. und V. interlobularis sowie einem interlobulären Gallengang (Trias hepatica, Glisson-Trias). Der Leberazinus besteht aus drei Zonen, wobei seine Achse durch je einen Seitenzweig der A. und V. interlobularis gebildet wird.

Der rechte Modellteil ist die starke Vergrößerung des angeschnittenen Leberläppchens links.

- 1 Zentralvene
- 2 Portalvenenläppchen
- 3 Periportales Feld
- 4 Leberazinus
- 5 Zone 1
- 6 Zone 2
- 7 Zone 3
- 8 Zentralvenen-Leberläppchen
- 9 Interlobulärer Gallengang
- 10 Arteria interlobularis
- 11 Vena interlobularis
- 12 Kupffer-Zelle
- 13 Leberzelle
- 14 Herring-Kanal
- 15 Lebersinusoid
- 16 Gallenkanälchen



El modelo de 2 piezas representa de manera esquemática y a gran aumento un sector del hígado. Sirve para visualizar la estructura de las unidades funcionales y constructivas del hígado con dos diferentes magnificaciones.

La parte izquierda del modelo representa un sector del hígado que incluye varios lobulillos hepáticos. Las regiones de importancia morfológica y funcional se han puesto de relieve con diferentes niveles: la vena central constituye el centro del lobulillo clásico. En el centro del lobulillo portal se encuentra el espacio periportal con la arteria y vena interlobulares así como un conducto biliar interlobular (tríada hepática, triángulo de Glisson). El ácino hepático consta de tres zonas, estando su eje formado por una rama lateral de la arteria y vena interlobulares, respectivamente.

La parte derecha del modelo representa a gran aumento un corte incisivo del lobulillo hepático a la izquierda.

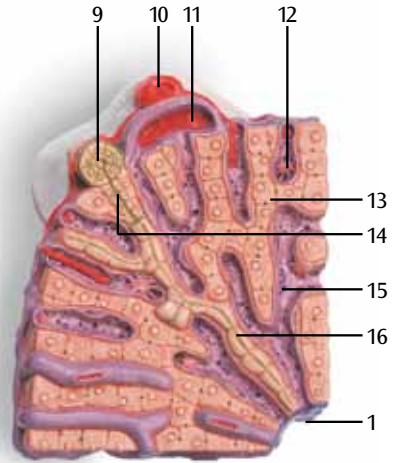
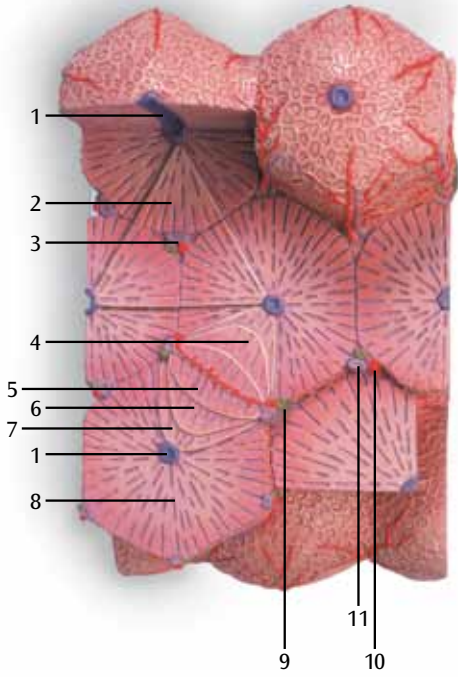
- 1 Vena central
- 2 Lobulillo portal
- 3 Espacio periportal
- 4 Ácino hepático
- 5 Zona 1
- 6 Zona 2
- 7 Zona 3
- 8 Lobulillo clásico
- 9 Conducto biliar interlobular
- 10 Arteria interlobular
- 11 Vena interlobular
- 12 Célula de Kupffer
- 13 Hepatocito
- 14 Canal de Hering
- 15 Sinusoides hepáticos
- 16 Canaliculo biliar



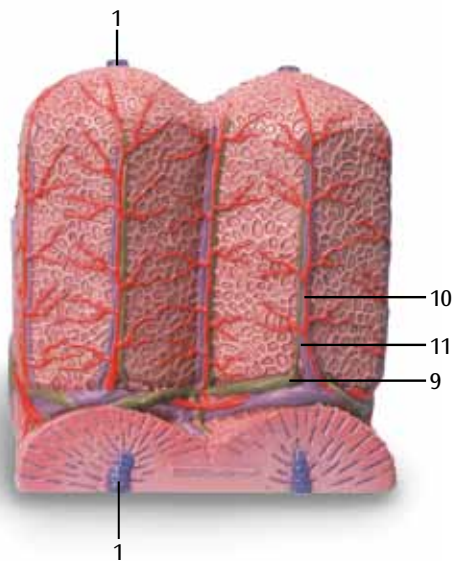
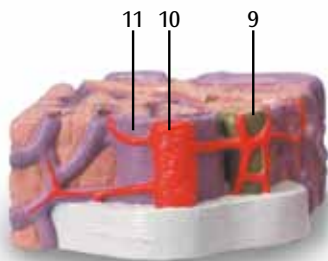
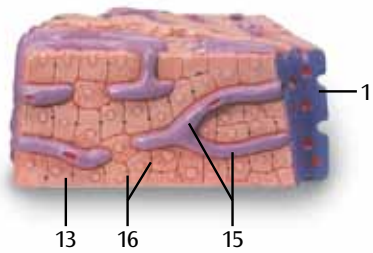
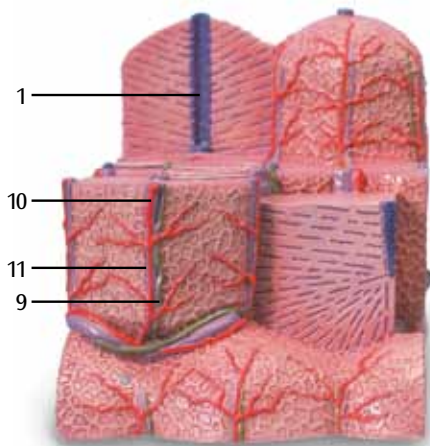
Le modèle en 2 parties montre une coupe du foie fortement agrandie. Elle permet l'examen de la structure des unités fonctionnelles et structurelles du foie sous deux agrandissements différents. La partie gauche du modèle représente une coupe du foie comprenant plusieurs lobules. Les régions importantes au plan morphologique et fonctionnel ont été élaborées en dégradés : la veine centrale est le centre de la veine centrale du lobule hépatique (lobule hépatique classique). Le champ périportal avec l'artère et la veine interlobulaires ainsi qu'un canal cholédoque (triade hépatique, triade de Glisson) se trouvent au centre de la veine porte du lobule. L'acinus hépatique se compose de trois zones ; son axe est formé par une branche latérale de l'artère et de la veine interlobulaires. La partie droite du modèle est un fort agrandissement du lobule hépatique sectionné à gauche.

- 1 Veine centrale
- 2 Veine porte interlobulaire
- 3 Champ périportal
- 4 Acinus hépatique
- 5 Zone 1
- 6 Zone 2
- 7 Zone 3
- 8 Veine centrale interlobulaire
- 9 Canal cholédoque interlobulaire
- 10 Artère interlobulaire
- 11 Veine interlobulaire
- 12 Cellule de Kupffer
- 13 Cellule hépatique
- 14 Canal de Herring
- 15 Sinusoïde hépatique
- 16 Canicules biliaires









# Fígado 3B MICROanatomy™

Português

Questo modello in due parti mostra una sezione schematica e fortemente ingrandita del fegato. Il modello illustra la composizione delle unità strutturali e funzionali del fegato con due diversi ingrandimenti.

La parte sinistra del modello rappresenta una sezione del fegato comprendente diversi lobuli epatici.

Le regioni importanti dal punto di vista morfologico e funzionale sono state evidenziate in diverse gradazioni: la vena centrale è il nucleo del lobulo epatico (lobulo epatico classico). Al centro del lobulo della vena portale c'è lo spazio interlobulare o portale con l'a. e la v. interlobulari e un dotto interlobulare (triade epatica, triade di Glisson). L'acino epatico è composto da 3 zone e il suo asse è formato da ramificazioni laterali dell'a. e della v. interlobulari.

La parte destra del modello è un forte ingrandimento del lobulo epatico sinistro in sezione.

- 1 Veia central
- 2 Lóbulo portal
- 3 Área periportal
- 4 Ácino hepático
- 5 Zona 1
- 6 Zona 2
- 7 Zona 3
- 8 Lóbulo hepático da veia central
- 9 Ducto biliar interlobular
- 10 Artéria interlobular
- 11 Veia interlobular
- 12 Célula de Kupffer
- 13 Hepatócito
- 14 Canal biliar terminal
- 15 Senóide hepática
- 16 Canais biliares



# Fegato MICROanatomy™ 3B

Questo modello in due parti mostra una sezione schematica e fortemente ingrandita del fegato. Il modello illustra la composizione delle unità strutturali e funzionali del fegato con due diversi ingrandimenti.

La parte sinistra del modello rappresenta una sezione del fegato comprendente diversi lobuli epatici.

Le regioni importanti dal punto di vista morfologico e funzionale sono state evidenziate in diverse gradazioni: la vena centrale è il nucleo del lobulo epatico (lobulo epatico classico). Al centro del lobulo della vena portale c'è lo spazio interlobulare o portale con l'a. e la v. interlobulari e un dotto interlobulare (triade epatica, triade di Glisson). L'acino epatico è composto da 3 zone e il suo asse è formato da ramificazioni laterali dell'a. e della v. interlobulari.

La parte destra del modello è un forte ingrandimento del lobulo epatico sinistro in sezione.

- 1 Vena centrale
- 2 Lobulo portale
- 3 Spazio interlobulare o portale
- 4 Acino epatico
- 5 Zona 1
- 6 Zona 2
- 7 Zona 3
- 8 Lobulo epatico
- 9 Dotto interlobulare
- 10 Arteria interlobulare
- 11 Vena interlobulare
- 12 Cellule de Kupffer
- 13 Cellule hépatique
- 14 Canal de Herring
- 15 Sinusoide hépatique
- 16 Canicules biliaires



# 3B MICROanatomy™ 肝臓

日本語

この2パーツのモデルは肝臓の断面を拡大して立体的に示しており、肝臓の機能的単位／構造的単位を2つの異なった倍率でみることができます。

左側のモデルは複数の小葉の断面を示しており、重要な構造的／機能的単位を観察できます。中心静脈（1）を中心とする六角柱を肝小葉といい、構造的単位となります。一方、小葉間動脈（10）、小葉間静脈（11）、小葉間胆管（9）の三管、すなわち肝の三つ組（またはグリソンの三つ組）を内包する門脈域（3）を中心として、隣接する3つの中心静脈を頂点として結んだ三角の領域を門脈小葉（2）と呼び、機能的単位となります。また、もう一つの機能的単位として肝細葉（4）があります。これは隣接する二つの門脈域を結んだ線を底辺とし、それぞれの両側の肝小葉の中心静脈を頂点とした二つの三角形をつなぎ合わせた菱形の領域となります。肝細葉の中は栄養と酸素濃度の差により、さらに3つの領域（5~7）に区分できます。

右側のモデルは左側のモデルの拡大断面を示しています。

- 1 中心静脈
- 2 門脈小葉
- 3 門脈域
- 4 肝細葉
- 5 細葉第1領域
- 6 細葉第2領域
- 7 細葉第3領域
- 8 肝小葉
- 9 小葉間胆管
- 10 小葉間動脈
- 11 小葉間静脈
- 12 クッパー細胞
- 13 肝細胞
- 14 ヘリング管
- 15 肝洞様毛細血管
- 16 毛細胆管



Эта модель, состоящая из 2 частей, в сильном увеличении демонстрирует схематическое строение печени в разрезе. Она иллюстрирует строение функционально-структурных единиц печени в двух различных увеличениях. Левая часть модели показывает разрез печени, на котором видны несколько печеночных долек. Важные морфологические и функциональные участки представлены на различных уровнях: центральная вена расположена в центре классической печеночной дольки. В центре портальной печеночной дольки расположен портальный канал с междольковой артерией и веной и междольковый желчный проток (печеночная триада, триада Глиссона). Печеночный ацинус состоит из трех зон, и его ось формируется одной боковой ветвью междольковой артерии и междольковой вены соответственно. Правая часть модели представляет собой многократно увеличенную печеночную дольку (показанную слева) в разрезе.

- 1 Центральная вена
- 2 Портальная печеночная долька
- 3 Портальный канал
- 4 Печеночный ацинус
- 5 Зона 1
- 6 Зона 2
- 7 Зона 3
- 8 Классическая печеночная долька
- 9 Междольковый желчный проток
- 10 Междольковая артерия
- 11 Междольковая вена
- 12 Клетка Купфера
- 13 Гепатоцит
- 14 Терминальный желчный проток (канал Геринга)
- 15 Печеночные синусоиды
- 16 Желчные канальцы



这两个部分的模型显示了肝脏一个部分的放大示意图。他们分别显示了肝脏的结构和功能组成。模型左边的部分显示了一个由几个肝脏小叶组成的切面。重要的形态学和功能部分分几层描述：中央静脉在传统的肝小叶中间。位于肝小叶入口中间的管道是肝内动脉、肝内静脉和肝内胆管(肝脏的三个重要组成部分，格利森三元素)。肝脏腺泡由三个区域组成，每个区域间由小叶间动脉和小叶间静脉分开。右边的模型是左边部分肝脏小叶的放大图。

- 1 中央静脉
- 2 肝门小叶
- 3 肝门管
- 4 肝腺泡
- 5 区域 1
- 6 区域2
- 7 区域3
- 8 肝门管
- 9 肝小叶间胆管
- 10 肝小叶间动脉
- 11 肝小叶间静脉
- 12 库普菲尔氏细胞
- 13 肝细胞
- 14 终端胆管
- 15 肝窦
- 16 胆小管





# 3B Scientific

A worldwide group of companies



3B Scientific GmbH

Rudorffweg 8 • 21031 Hamburg • Germany

Tel.: + 49-40-73966-0 • Fax: + 49-40-73966-100

[www.3bscientific.com](http://www.3bscientific.com) • [3b@3bscientific.com](mailto:3b@3bscientific.com)

© Copyright 2002 / 2011 / 2013 for instruction manual and design  
of product: 3B Scientific GmbH, Germany